

LE INFEZIONI IN MEDICINA

Supplemento 2018

**OZENOXACINA:
NUOVA OPZIONE
ANTIBIOTICA TOPICA
NELLA TERAPIA
DELLA IMPETIGINE
IN PEDIATRIA**

LE INFEZIONI IN MEDICINA

Rivista trimestrale di eziologia, epidemiologia, diagnostica, clinica e terapia delle patologie infettive

Supplemento 2018




Edizioni Internazionali srl
Divisione EDIMES
Edizioni Medico-Scientifiche - Pavia

Via Riviera 39 - 27100 Pavia
Tel. 0382/526253
Fax 0382/423120
e-mail: edint.edimes@tin.it

Registrazione
Trib. di Milano n. 506
del 6/9/2007

Direzione e Redazione
Dipartimento di Medicina e Chirurgia
Università degli Studi di Salerno
Via Allende, Baronissi, Salerno - Italy
Tel. 0039 (089) 672420
e-mail: infezioniinmedicina@libero.it
www.infezmed.it

Direttore responsabile
P.E. Zoncada



SOMMARIO

3 Infezioni della cute e dei tessuti molli

- Le diverse forme di infezione della cute e dei tessuti molli
- Strategie terapeutiche nei confronti di ceppi antibiotico-resistenti e razionale della terapia antibiotica topica
- Il problema delle antibiotico-resistenze nel mondo delle terapie topiche

9 Ozenoxacina

- Le peculiarità di una molecola innovativa
- Rapidità d'azione di ozenoxacina
- Sicurezza e tollerabilità di ozenoxacina

10 Impetigine in pediatria: epidemiologia, eziologia, clinica

- Caratteristiche cliniche
- Diagnosi differenziale
- Complicanze

14 Terapia dell'impetigine

- Norme igieniche
- Terapia antibiotica
- Ozenoxacina nella terapia della impetigine

20 Bibliografia

LE INFEZIONI IN MEDICINA

THE OFFICIAL JOURNAL OF THE ITALIAN SOCIETY OF INFECTIOUS AND TROPICAL DISEASES

A quarterly journal covering the etiological, epidemiological, diagnostic, clinical and therapeutic aspects of infectious diseases

Editor in chief

Esposito S.

Co-editors

Andreoni M., Di Perri G., Galli M.

Editorial assistant

Noviello S., Esposito I.

ASSOCIATE EDITORS

HIV/AIDS

Antinori A., Cauda R.

Viral hepatitis

Gaeta G. B., Taliani G.

Fungal infections

Viale P., Viscoli C.

Bacterial infections

Bassetti M., De Rosa F.G.

Infections in the

immunocompromised host

Grossi P., Tavio M.

CNS infections

Pagliano P.

Emerging infectious diseases

Ippolito G., Rezza G.

Mycobacterial infections

Parrella R., Sanduzzi A.

Sexually transmitted diseases

Matteelli A.

Tropical diseases

Antinori S., Castelli F.

Anthropozoonoses

Cascio A., Iaria C.

History of infectious diseases

Contini C.

EDITORIAL BOARD

Angarano G. (Bari, Italy)

Anyfantakis D. (Chania, Crete, Greece)

Atalay M.A. (Kayseri, Turkey)

Bıçer S. (Istanbul, Turkey)

Bifulco M. (Naples, Italy)

Bonnet E. (Toulouse, France)

Boccazzi A. (Milan, Italy)

Bouza E. (Madrid, Spain)

Bouza J.M.E. (Valladolid, Spain)

Camporese A. (Pordenone, Italy)

Concia E. (Verona, Italy)

Coppola N. (Naples, Italy)

Dal T. (Ankara, Turkey)

de Araújo Filho J.A. (Goiania, Brazil)

d'Arminio Monforte A. (Milan, Italy)

Dos Santos V.M. (Brasilia, Brazil)

Dryden M. (Winchester, UK)

Ece G. (Izmir, Turkey)

Filice G. (Pavia, Italy)

Galli M. (Milan, Italy)

Gentile I. (Naples, Italy)

Garau J. (Barcelona, Spain)

Gazzerro P. (Salerno, Italy)

Giacometti A. (Ancona, Italy)

Giamarellou H. (Athens, Greece)

Gould I. (Aberdeen, UK)

Gollapudi S. (Los Angeles, USA)

Grossi P. (Varese, Italy)

Gyssens I. (Nijmegen, The Netherlands)

Heisig P. (Hamburg, Germany)

Karamanou M. (Athens, Greece)

Kazama I. (Sendai Miyagi, Japan)

Lakatos B. (Budapest, Hungary)

Lari R. (Teheran, Iran)

Lipsky B.A. (Seattle, USA)

Lye D. (Singapore)

Marinis A. (Piraeus, Greece)

Mastroianni C. (Rome, Italy)

Marvaso A. (Naples, Italy)

Menichetti F. (Pisa, Italy)

Meletis G. (Thessaloniki, Greece)

Milkovich G. (Richmond, USA)

Nava A. (Milan, Italy)

Novelli A. (Florence, Italy)

Papadopoulos A. (Athens, Greece)

Paparizos V. (Athens, Greece)

Parvizi J. (Philadelphia, USA)

Pea F. (Udine, Italy)

Pisaturo M.A. (Naples, Italy)

Reitan J.F. (Crown Point, USA)

Sanduzzi A. (Naples, Italy)

Saeed K. (Southampton, UK)

Scaglione F. (Milan, Italy)

Scotto G. (Foggia, Italy)

Segreti J. (Chicago, USA)

Sganga G. (Rome, Italy)

Soriano A. (Barcelona, Spain)

Stefani S. (Catania, Italy)

Tambic A.A. (Zagreb, Croatia)

Tumbarello M. (Rome, Italy)

Ünal S. (Ankara, Turkey)

Vullo V. (Rome, Italy)

Yalcin A.D. (Antalya, Turkey)

Yalcin N. (Antalya, Turkey)

Ozenoxacina: nuova opzione battericida topica nella terapia della impetigine in pediatria

Elio Castagnola¹, Corrado Occella²

¹U.O.C. Malattie Infettive, Istituto Giannina Gaslini, Genova;

²U.O.C. Dermatologia/Centro Angiomi, Istituto Giannina Gaslini, Genova

RIASSUNTO

L'impetigine è la più comune patologia cutanea del bambino, specialmente nella fascia di età pre-scolare, ma ne possono venire affette persone di ogni età. La causa più comune che predispone al manifestarsi dell'impetigine è una minima soluzione di continuità della barriera cutanea, che favorisce l'infezione da parte di stafilococchi e streptococchi (gli agenti eziologici sono *Staphylococcus aureus* e *Streptococcus pyogenes*).

L'impetigine è una patologia altamente contagiosa e può essere la primaria causa di patologia cutanea, o più spesso la manifestazione di una sovrainfezione ("impetiginizzazione") di una sottostante dermatosi; talvolta l'impetigine può portare ad alcune complicanze.

Si rende quindi necessaria una diagnosi tempestiva e un inizio rapido dell'antibiototerapia, in associazione a corrette pratiche igieniche. La terapia antibiotica

topica è il trattamento di scelta nella maggior parte dei casi di impetigine. La terapia antibiotica topica va sempre valutata quando le lesioni sono di estensione limitata, anche se il problema delle antibiotiche resistenze alle attuali opzioni terapeutiche antibiotiche topiche sta aumentando. Ozenoxacina è un nuovo antibiotico chinolonico non fluorurato sviluppato per l'uso topico, con efficace azione battericida nei confronti di vari patogeni responsabili di infezioni cutanee, anche nei confronti di ceppi che presentano resistenza ad altri chinolonici o meticillino-resistenti. Ozenoxacina ha dimostrato elevata rapidità di azione e alta clearance microbiologica già al terzo giorno di trattamento. Ozenoxacina può perciò rappresentare una valida alternativa nel trattamento antibiotico dell'impetigine.

■ INFEZIONI DELLA CUTE E DEI TESSUTI MOLLI

Le infezioni della cute e dei tessuti molli (skin and soft tissue infections, SSTI e le Acute Bacterial Skin and Skin Structure Infection, ABSSSI, sottogruppo di infezioni a carattere grave, provocate da batteri Gram-positivi)

[40, 82] sono dovute all'invasione dei tessuti da parte di patogeni: *Staphylococcus aureus* e *Streptococcus pyogenes* rappresentano i patogeni più spesso coinvolti, seguiti da *Haemophilus influenzae*, enterococchi, e batteri Gram-negativi, aerobi e anaerobi, ma sono possibili anche forme polimicrobiche [20, 64]. In alcuni casi, soprattutto dovuti a *S. aureus* e *S. pyogenes*, i patogeni producono tossine che possono determinare la comparsa di sintomatologie peculiari quali la *Staphylococcal scalded-skin syndrome* [15, 19, 51, 54, 64, 81, 83]. L'estensione dell'infezione attraverso i diversi strati della cute ne determina la gravità e la sintomatologia.

Indirizzo per la corrispondenza

Elio Castagnola
eliocastagnola@gaslini.org

Corrado Occella
occellac@gmail.com

Le diverse forme di infezione della cute e dei tessuti molli

Le più recenti classificazioni delle infezioni della cute e dei tessuti molli hanno introdotto la definizione di Infezione Batterica Acuta di Cute e Strutture Cutanee (ABSSI: *Acute Bacterial Skin and Skin Structures Infections*) e sono state stabilite dall’FDA come raccomandazio-

ni per gli studi clinici per lo sviluppo di nuovi antibiotici nelle infezioni della cute [82].

Si tratta di infezioni con area di estensione superficiale di almeno 75 cm² (circa le dimensioni di uno smartphone di “taglia normale”), spesso ad andamento grave, prevalentemente causate da cocchi Gram-positivi, con necessità di terapia antibiotica iniziale

Tabella 1 - Infezioni della cute e dei tessuti molli in ambito pediatrico.

| | Quadro clinico | Sintomi |
|--|--|---|
| Infezioni non complicate: a basso rischio di vita o di danno grave se localizzate ad un arto | <p><i>Infezioni follicolari</i></p> <ul style="list-style-type: none"> • Follicoliti primitive • Foruncolo, favo, foruncolosi • Piodermiti primitive follicolari <p><i>Infezioni superficiali non follicolari</i></p> <ul style="list-style-type: none"> • Impetigine • Ectima • Intertrigine batterica • Eritrasma • Piodermiti primitive superficiali non follicolari • Anite streptococcica <p><i>Dermo-ipodermi</i></p> <ul style="list-style-type: none"> • Cellulite/ Erisipela • Forme batteriche non necrotizzanti <p><i>Impetiginizzazione di preesistenti dermatiti</i></p> | Possibili sintomi sistemici lievi |
| Infezioni complicate: ad alto rischio di vita o di danno grave se localizzate ad un arto | Infezione non necrotizzante | Ascesso: lesione focale, circoscritta, purulenta, con una cavità e infiammazione circostante dolente, eritematoso, indurito e fluttuante (non sempre apprezzabile). Possibile fuoriuscita spontanea di pus. Sintomi sistemici possibili, lievi, compresi febbre e malessere, assai rari i segni di compromissione generale grave |
| | | Cellulite: assenza di una cavità definita, a margini mal definiti (eccetto che nell’erisipela) eritema, dolore, calore, indurimento. Abbastanza frequenti febbre e malessere, ma i segni di compromissione generale grave sono piuttosto rari |
| | Infezione necrotizzante | Fascite necrotizzante: segni cutanei: eritema (inizialmente anche molto modesto), edema teso che si estende al di là dell’area cutanea apparentemente interessata, a rapida evoluzione (≈2,5 cm/h); drenaggio grigiastro o biancastro (a lavatura di piatti), vesciche o bolle, necrosi cutanea, ulcere, crepitii (gas); segni sistemici: dolore intenso sproporzionato a quanto si osserva all’esame obiettivo, e che si estende oltre i margini della lesione cutanea visibile, febbre, tachicardia, tachipnea, sudorazione, ipotensione, alterazione dello stato di coscienza (shock!) |
| | | Gangrena: febbre, dolore locale intenso, presenza di importanti sintomi sistemici, chiara presenza di gas nei tessuti (crepitii alla palpazione), presenza di una porta di ingresso dell’infezione |
| Infezioni da ceppi produttori di tossine | | Sindrome della cute ustionata: <i>Staphylococcal scalded-skin syndrome</i> |

endovenosa e/o drenaggio chirurgico. Entrano a far parte di questo sottogruppo le seguenti entità cliniche: cellulite ed erisipela, infezioni superficiali di ferita, ascessi maggiori [40, 82, 91].

La tabella 1 riporta una possibile classificazione pratica delle diverse forme di SSTI basata su dati della letteratura [19, 26, 36, 40, 64, 68, 77, 79, 83, 91].

Spesso la comparsa di una SSTI è favorita dalla presenza di alcune condizioni predisponenti quali diabete, varicella, morso umano o animale, trauma anche subdolo (incluse le lesioni da grattamento dopo puntura di insetto), macerazione della cute dopo contatto prolungato con acqua, diabete. Infine alcune alterazioni delle funzioni immunitarie quali la neutropenia congenita o indotta dalla chemioterapia, la malattia granulomatosa cronica e le sindromi da iper-IgE possono favorire la comparsa di infezioni cutanee.

Strategie di terapia antibiotica nei confronti di ceppi antibiotico resistenti e razionale della terapia antibiotica topica

Un importante problema, che si è presentato negli ultimi anni, è quello della comparsa di ceppi batterici resistenti agli antibiotici. Questo fenomeno riguarda sovente *S. aureus* che può risultare resistente agli antibiotici attraverso due meccanismi principali:

1. produzione di penicillinasi (beta-lattamasi a spettro ristretto in grado di inattivare penicillina ed ampicillina);
2. modifica del sito di attacco dei farmaci (*penicillin-binding protein, PBP*) con comparsa di resistenza all'oxacillina/meticillina (*S. aureus meticillina-resistente, MRSA*) e a (quasi) tutti i beta lattamici.

Questi ceppi resistenti agli antibiotici causano spesso infezioni non complicate, ma ricorrenti, a livello cutaneo, oppure forme più gravi, invasive, più difficili da trattare. In questi casi complessi la terapia è rappresentata da

KEY POINTS

- Ozenoxacina è un antibiotico battericida di nuova generazione, efficace nei confronti di *S. aureus* e *S. pyogenes*.
- Ozenoxacina ha dimostrato elevata rapidità di azione.
- Ozenoxacina ha mostrato una alta clearance microbiologica già al terzo giorno di trattamento.
- La durata di un ciclo terapeutico per impetigine non bollosa con ozenoxacina è di 5 giorni con applicazioni topiche due volte al giorno: ciò favorisce una elevata compliance.
- L'assorbimento di ozenoxacina negli studi farmacocinetici è risultato trascurabile.
- Ozenoxacina garantisce efficacia anche nei confronti di ceppi MRSA.
- Negli studi in vitro ozenoxacina ha evidenziato un minimo potenziale di sviluppo di resistenze.

antibiotici sistemici quali beta-lattamici resistenti alle beta-lattamasi a spettro ristretto (ad esempio alcune cefalosporine: cefalotina, cefazolina, cefaclor, ceftriaxone), beta-lattamici associati ad inibitori delle beta-lattamasi (per esempio ampicillina-sulbactam, amoxicillina-clavulanato), per le infezioni da ceppi produttori di penicillinasi, oppure per le infezioni da stafilococco aureo resistente alla meticillina (MRSA) da glicopeptidi (vancomicina, teicoplanina) lipopeptidi e glico-lipopeptidi (daptomicina; dalbavancina e oritavancina registrate per le ABSSSIs), oxazolidinoni (linezolid, tedizolid) o alcune nuove cefalosporine (caftaroline, ceftobiprole) [48].

I chinolonici sono antibiotici a struttura biciclica o tricyclica il cui capostipite, ottenuto nel 1962 per via sintetica, è l'acido nalidixico. Si riconoscono varie generazioni che in ordine crescente portano all'ampliamento dello spettro antibatterico e delle indicazioni terapeutiche e ad un'azione battericida più rapi-

da. I fluorochinoloni (III generazione), ottenuti a partire dal 1980, si distinguono per la presenza di un atomo di fluoro in posizione 6 dell'anello fenolico centrale e di un anello piperazinico in posizione C7 [6]. I fluorochinoloni agiscono mediante alterazione della sintesi del DNA agendo sulla DNA-girasi e sulla topoisomerasi IV [4, 6] che vengono convertite in enzimi tossici che frammentano il DNA batterico [4, 69] pertanto possono risultare attivi sui ceppi resistenti ai beta-lattamici o ai glicopeptidi.

Da un punto di vista farmacocinetico/farmacodinamico (PK/PD) la loro efficacia è determinata principalmente dal rapporto tra l'area sotto la curva concentrazione-tempo (AUC) e la concentrazione minima inibente (MIC), o in seconda analisi dalla concentrazione massima raggiunta (C_{max}) e la MIC [34].

La resistenza ai chinolonici è multifattoriale e principalmente si sviluppa mediante mutazione degli enzimi target, con interazioni più deboli tra farmaco ed enzima [4, 38]. Inoltre si possono osservare sintesi di proteine modificate che riducono il legame topoisomerasi-DNA e che proteggono il complesso enzima-DNA dai chinolonici, attivazione di meccanismi di acetilazione dei farmaci che ne riducono l'efficacia, ridotta espressione di porine che normalmente permettono l'ingresso dei farmaci nella cellula, presenza e super-espressione di pompe di efflusso che espellono i chinolonici dall'interno dei batteri, inattivazione diretta della molecola antibiotica [4, 6].

Per i fluorochinoloni ad uso sistemico attualmente disponibili (ciprofloxacina, levofloxacina, moxifloxacina) gli eventi avversi in corso di somministrazione sono soprattutto rappresentati da fototossicità, lesioni ossee e artropatie (soprattutto osservabili nelle persone anziane e/o in terapia steroidea), rotture dei tendini (rare), prolungamento del QT e torsione di punta (rare), anomalie del sistema nervoso centrale, specie in caso di sommini-

strazione concomitante con anti-infiammatori, per esempio ibuprofene [6].

Nonostante le lesioni ossee, in particolare alterazioni delle cartilagini di accrescimento delle ossa lunghe in animali da esperimento possano suscitare numerosi dubbi sulla loro sicurezza nei soggetti pediatrici [7], i fluorochinoloni sono stati spesso usati in bambini con situazioni cliniche particolari (fibrosi cistica) o in presenza di infezioni non trattabili con altri farmaci [7]. Sulla base delle osservazioni in corso di queste situazioni si deve sottolineare che, in pediatria, artralgie e artropatie sono infrequenti e comunque con risoluzione completa e senza sequele una volta che il farmaco è stato sospeso [2, 12, 62]. D'altro canto, gli effetti collaterali associati all'utilizzo dei fluorochinoloni a livello sistemico non sono verosimilmente correlabili con la formulazione topica, che presenta invece un assorbimento praticamente nullo a cui consegue una scarsa tossicità, permettendone un ampio utilizzo anche in ambito pediatrico.

Oltre alla somministrazione per via sistemica [41], in pediatria i fluorochinoloni sono stati usati anche nel trattamento topico di infezioni oculari e di otite esterna con buoni risultati clinici e scarsa tossicità [41]. In particolare, nella terapia della congiuntivite batterica besifloxacina, gatifloxacina, e moxifloxacina hanno raggiunto un picco di concentrazione a livello locale dopo 15 minuti dalla applicazione [80] indice già alla prima rilevazione di efficacia [34], anche se associato ad una potenziale maggiore incidenza di effetti collaterali locali [80].

Gli antibiotici per uso topico sono spesso utilizzati per la terapia delle infezioni meno gravi della cute. In termini puramente concettuali l'uso topico di un antibiotico potrebbe determinare concentrazioni scarsamente prevedibili e sub-inibenti a livello della sede di infezione, con il rischio di selezione di resistenze [44, 55, 60]. Questo accade sicuramente per farmaci prodotti per uso sistemico e uti-

lizzati (erroneamente) topicamente. I farmaci appositamente “disegnati” per uso topico, invece, possiedono caratteristiche tali da consentire concentrazioni locali molto elevate [59, 85]. Pertanto, la loro somministrazione può risultare favorevole in processi infettivi dell'epidermide o delle papille dermiche, raggiungendo nel sito di infezione concentrazioni molto elevate, che potrebbero essere invece tossiche per somministrazione sistemica [59]. Inoltre i diversi strati della cute (e in particolare lo strato corneo) possono talvolta agire da *reservoir* dei farmaci, allungando l'emivita “locale” e consentendo un numero inferiore di applicazioni al giorno [66]. Questi vantaggi possono determinare un minor rischio di eventi avversi e una migliore aderenza terapeutica, altro fattore fondamentale per l'efficacia di una terapia con ridotto rischio di selezione di resistenze agli antibiotici [59, 85]. Questi aspetti farmacologici possono essere particolarmente favorevoli per farmaci con un effetto AUC/MIC (lunga durata “dell'area sotto la curva” locale rispetto alla MIC) o C_{max}/MIC (elevata concentrazione di “picco” rispetto alla MIC) come appunto i chinoloni [34], anche se non è chiaro quanto essi possano essere applicabili per farmaci topici che non hanno assorbimento sistemico e di cui non è possibile valutare le concentrazioni plasmatiche.

Quando si parla di antibioticoterapia sistemica anche nel setting pediatrico, un tema molto attuale è l'eccesso di prescrizione degli antibiotici che può generare alti costi sociali e potenziali gravi conseguenze. Di Martino et al. [18] ad esempio hanno recentemente pubblicato una analisi dei patterns di prescrizione antibiotica nella popolazione pediatrica ambulatoriale della regione Lazio. Gli autori mostravano come la prevalenza generale di prescrizione antibiotica sia risultata in questo contesto regionale italiano maggiore rispetto a quella di altri paesi europei. Essi suggerivano il coinvolgimento dei medici pediatri,

in quanto responsabili delle cure primarie, in training focalizzati sul corretto atteggiamento nei confronti del consumo antibiotico, in modo da poter mitigare l'effetto di variabili locali quali ad esempio lo status socio-economico delle famiglie. Nel campo delle infezioni cutanee, ad esempio, viene rivalutato il ruolo di una strategia basata su approcci antibiotici più limitati sia per esposizione corporea ed assorbimento che come durata del ciclo terapeutico, cose che possono essere garantite da appropriati farmaci topici. Quando utilizzati per le giuste indicazioni gli antibiotici topici possono limitare anche possibili effetti collaterali sistemici e in generale evitare non necessarie alterazioni del delicato microbiota intestinale del bambino causate dall'esposizione ad antibiotici orali [92].

In una recente review su agenti antisettici e antibiotici rispetto alle problematiche di resistenza ad essi collegate in varie affezioni di cute e tessuti molli [85], è stato suggerito che l'impetigine e la decolonizzazione nasale da MRSA siano le uniche situazioni in cui esistono sufficienti evidenze per raccomandare l'uso di antibiotici topici, a differenza di altre condizioni quali ferite croniche, infezioni localizzate della cute ustionata, prevenzione di infezioni del sito chirurgico e di traumi minori. In particolare per quanto riguarda l'utilizzo della terapia antibiotica topica nella impetigine pediatrica i punti chiave da considerare includono l'uso della più breve durata possibile della terapia e la conoscenza dei patterns di antibiotico resistenza locali (inteso non come interpretazione dell'antibiogramma da tampone cutaneo del singolo paziente, che raramente è richiesto, ma tenendo presenti i generali tassi di circolazione di germi potenzialmente resistenti). In un contesto quale quello di una infezione cutanea superficiale come l'impetigine, a maggior ragione considerato che i soggetti più colpiti sono rappresentati dai bambini, risulta molto appropriato l'utilizzo di preparazioni antibioti-

che topiche piuttosto che l'antibioticoterapia sistemica. Ciò in considerazione di diversi fattori, che rendono le formulazioni orali più impattanti sul bilancio di salute e di gestione complessiva del bambino:

- l'antibioticoterapia sistemica porta a una inevitabile alterazione del microbioma intestinale con possibile selezione di ceppi "resistenti" [53, 72, 90, 93] o di particolari patogeni come *C. difficile* [47].
- le terapie orali, anche se talvolta considerate più comode in termini di somministrazione da parte dei genitori, possono essere gravate da una durata del ciclo terapeutico più lungo;
- gli effetti collaterali sistemici che eventualmente si presentano possono implicare ulteriori interventi medici di gestione di eventuali eventi avversi (es. idratazione, regolarizzazione dell'alvo diarroico).
- quando la diagnosi di impetigine è precoce e le lesioni non troppo diffuse, può risultare conveniente cominciare con un topico efficace per accorciare i tempi di contagiosità e migliorare la compliance riducendo il rischio di eventi avversi.

Il problema delle antibiotico-resistenze nel mondo delle terapie topiche

Negli ultimi anni il problema della resistenza dei batteri agli antibiotici sta diventando una delle più grandi emergenze della medicina moderna [27, 28, 57, 65, 94] e si sta ponendo anche per gli antibiotici per uso topico, dove per esempio molto diffusa a

livello europeo è la resistenza all'acido fusidico [8]. La mupirocina deve il suo largo utilizzo all'efficacia nei confronti anche di ceppi MRSA, cosa che la fa inserire dalle Linee Guida dell'Infectious Diseases Society of America nel trattamento delle infezioni cutanee superficiali del bambino causate da questo patogeno con evidenza A-III.

Tuttavia, probabilmente anche per il suo utilizzo in tutte quelle circostanze che richiedano la decolonizzazione dei portatori nasali di questo patogeno raccomandato dalle stesse linee guida, emergono sempre più frequenti le segnalazioni di resistenza [16]. La resistenza alla mupirocina è codificata da due geni *mupA* e *mupB*, di cui il primo è responsabile di un alto livello di resistenza associato a rilevanti fallimenti terapeutici nel trattamento dell'impetigine che implicano poi il passaggio a terapia orale. *MupA* codifica una mutazione dell'enzima batterico bersaglio di mupirocina (isoleucina t-RNA sintetasi) ed è a diffusione plasmidica. La sua diffusione è quindi particolarmente rapida e trasversale nella popolazione batterica sottoposta a pressione selettiva da un ampio utilizzo di questo antibiotico. Dati epidemiologici mostrano che questa problematica è in effetti ormai molto diffusa (Tabella 2).

Riguardo retapamulina, invece, nonostante la sua dimostrata efficacia in vitro nei confronti di MRSA e azione clinica nell'impetigine primaria [61], si dimostra meno rapida ed efficace nelle forme post-traumatiche e per questo motivo negli USA la FDA non la

Tabella 2 - Resistenza alla mupirocina: dati epidemiologici (SENTRY Antimicrobial Surveillance Program 2000).

| Regioni geografiche | Centri, n | Isolati testati, n | Resistenza alla mupirocina, media % | Range, %* |
|---------------------|-----------|--------------------|-------------------------------------|-----------|
| Stati Uniti | 24 | 58 | 5,2 | 0,0-8,1 |
| Canada | 4 | 14 | 7,0 | 7,0 |
| America Latina | 9 | 140 | 0,7 | 0,0-4,2 |
| Europa | 18 | 13 | 6,7 | 0,0-33,3 |

Alto tasso di resistenza fortemente influenzato da un gruppo epidemico; range tra centri medici monitorati. Elevati tassi di resistenza alla mupirocina tra gli isolati di stafilococco sentinella del Programma Antimicrobico di Sorveglianza (2000): correlazione dei risultati di sensibilità in "disk-diffusion", Etest e metodi di diluizione di riferimento. Adattata da [17].

ha approvata per il trattamento di infezioni da MRSA.

Ozenoxacina, un nuovo antibiotico topico in questa categoria farmaceutica, potrebbe permettere una serie di vantaggi, fra i quali un regime di applicazione due volte al giorno e un'azione rapida che può limitare ulteriori problemi a tenere il bambino a casa, ad esempio lontano da scuola. Inoltre, gli studi di efficacia microbiologica e clinica in cui ozenoxacina è stata studiata dimostrano una azione comparabile in ceppi di stafilococco meticillino sensibile e meticillino resistente [14, 30, 31].

■ OZENOXACINA

Le peculiarità di una molecola innovativa

L'ozenoxacina (Figura 1) è un nuovo chinolonico non fluorurato per uso topico, che agisce su DNA-girasi e topoisomerasi IV [4, 69, 95]; è caratterizzata da una potente attività battericida nei confronti di batteri isolati da casi clinici in infezioni cutanee, in particolare *S. aureus* e *S. pyogenes* [13] ed è attiva nei confronti di numerosi altri batteri Gram-positivi [13, 58]. Inoltre, ozenoxacina presenta *in vitro* attività contro le enterobatteriacee, esclusi però i ceppi di *E. coli* resistenti ai fluorochinoloni, contro *H. pylori*, *N. meningitidis* e gli anaerobi, incluso *C. difficile*, mentre non risulta particolarmente attiva nei confronti di *P. aeruginosa* [56].

La sensibilità a ozenoxacina è stata valutata anche rispetto a ceppi di *S. aureus* con muta-

zioni nella regione determinante la resistenza ai chinoloni (QRDR). I risultati indicano che ozenoxacina è più attiva di altri antibiotici topici nei confronti di ceppi di *S. aureus* sensibili e resistenti ai chinolonici e possiede un basso tasso di generazione di resistenze [52, 96]. Ozenoxacina non sembra essere substrato per le pompe di efflusso che agiscono sugli altri chinoloni [50] risultando efficace anche su ceppi di Gram-positivi resistenti a questa classe di farmaci che utilizzavano questi meccanismi di resistenza (4, 42, 43, 52).

Rapidità d'azione di ozenoxacina

Ozenoxacina ha mostrato la penetrazione più rapida ed elevata all'interno della cellula batterica rispetto ad altri chinoloni testati *in vitro* su vari microrganismi Gram-positivi [49], raggiungendo una concentrazione tra i 190 e i 497 ng/mg già un minuto dopo la sua somministrazione [50].

L'elevata concentrazione intrabatterica raggiunta da ozenoxacina già dal primo minuto dopo l'esposizione consente al farmaco di esercitare molto rapidamente l'inibizione dei due enzimi bersaglio, DNA-Girasi e Topoisomerasi IV, bloccando la replicazione batterica quasi immediatamente dopo l'esposizione. Questo spiega l'elevato potere battericida di ozenoxacina: fattore particolarmente rilevante per un antibiotico pensato per la somministrazione topica.

Studi sperimentali su preparati freschi di cute umana effettuati con diverse formulazioni (unguento 1%, crema 1%, crema 2%) hanno dimostrato una permeazione del farmaco attraverso i tessuti cutanei $\leq 0,015\%$ della dose applicata in un periodo di 24 o 48 ore, senza alcuna influenza dell'origine etnica sull'assorbimento [70]. Concentrazioni elevate sono osservate nello strato corneo e in minor misura nel resto dell'epidermide, con concentrazioni comunque proporzionali al numero di somministrazioni giornaliere, mentre il farmaco è praticamente assente nel derma [30].

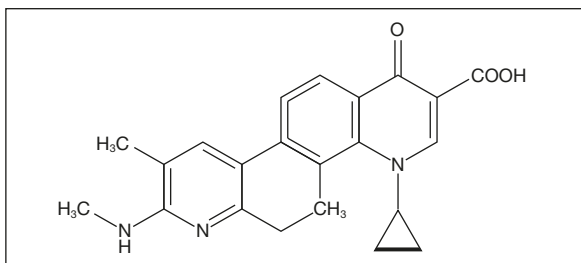


Figure 1 - Struttura di ozenoxacina.

Questi dati sono stati confermati in studi su volontari adulti sani [29].

Sicurezza e tollerabilità di ozenoxacina

La somministrazione topica di ozenoxacina in forma di crema 1% bid per 5 giorni in soggetti pediatrici con impetigine ha determinato un assorbimento sistemico di bassissime quantità del farmaco in un ristrettissimo numero di soggetti (2) in assenza comunque di effetti collaterali sistemici [32].

Questi dati sono fondamentali per la valutazione della tossicità locale e sistemica. Modelli sperimentali animali con somministrazione orale di ofloxacina ed ozenoxacina hanno dimostrato che quest'ultimo non determina segni di artropatia chinolone-correlata, osservata invece in passato per i chinolonici ad uso sistemico [37, 76], al contrario di ofloxacina [25, 32]. L'eventuale condrotossicità associata ad ozenoxacina è stata analizzata in modelli animali in età giovanile (ratti e cani). Nelle due settimane di ripetuta somministrazione orale nei cani giovani, dove era stata raggiunta un'adeguata esposizione sistemica, il livello di non osservazione di evento avverso (No-Observed-Adverse-Effect: NOAEL) è stato di 100 mg/kg/giorno. Nessuna evidenza di condrotossicità è stata evidenziata. Questo punto fondamentale differenzia ozenoxacina dagli altri chinoloni, i quali hanno mostrato di causare alterazioni articolari in animali giovani [25]. Inoltre, di per sé, la trascurabilità di assorbimento sistemico [31, 32, 70] spiega l'assenza di effetti collaterali sistemici, che invece potrebbero essere presenti in corso di terapia con altri chinolonici [76]. La fototossicità di vario grado è un altro degli eventi avversi associati all'uso dei chinoloni [76] e diventa ovviamente di importanza cruciale per i farmaci ad uso topico cutaneo [66]. La fototossicità è correlata con la particolare struttura chimica dei fluorochinoloni [76], ed associata alla presenza dell'atomo di fluoro. Ozenoxacina presenta una struttura chimi-

ca diversa con l'assenza dell'alogeno in posizione 6 [25] ed è risultata stabile a diverse concentrazioni (7, 35 e 70 μM), senza la formazione di alcun metabolita [70], con conseguente assenza di queste problematiche. Infatti, l'applicazione ripetuta del farmaco per periodi prolungati in volontari sani ha determinato la comparsa di eritema e prurito in sede di applicazione con frequenza simile al placebo [30], ma non segni di fototossicità con nessuna evidenza di edema o formazione di papule.

La trascurabilità di assorbimento sistemico e i buoni profili di sicurezza e tollerabilità sono stati confermati in studi condotti su pazienti adulti e pediatrici affetti da impetigine [32].

Ozenoxacina ha dimostrato un eccellente profilo di sicurezza e tollerabilità quando applicata a livello topico in condizioni anche di massiva occlusività, con minima o alcuna evidenza di irritazione, potenziale di sensibilizzazione, fototossicità o allergia [31].

L'European Medicine Agency ha recepito una modifica del piano di sviluppo clinico di ozenoxacina per la terapia dell'impetigine in pazienti di età a partire dai 2 mesi [99] (mentre in Italia l'uso è attualmente registrato in scheda tecnica dopo i 6 mesi con indicazione nella terapia della impetigine non bollosa). FDA ne ha approvato l'uso pediatrico a partire dai 2 mesi di età [97].

■ IMPETIGINE IN PEDIATRIA: EPIDEMIOLOGIA, EZIOLOGIA, CLINICA

L'impetigine o impetigo è una comune infezione degli strati cutanei superficiali causata solitamente da *S. aureus* e/o *S. pyogenes* (*streptococco* beta emolitico di gruppo A) [20, 64]. L'impetigine è la più comune patologia cutanea del bambino, specialmente nella fascia di età compresa fra i 2 e i 5 anni, ma ne possono venire affette persone di ogni età [36]. Per esempio, un terzo delle infezioni della cute e dei tessuti molli del viaggiatore sono

attribuibili all'impetigine, in particolare modo come complicanza di una puntura d'insetto. Si stima che nei Paesi in via di sviluppo circa 162 milioni di bambini siano attualmente affetti da impetigine con una prevalenza media del 12% [89]. In Europa l'incidenza è minore: in Inghilterra e in Olanda i consulti per impetigine con il medico di medicina generale da parte di pazienti di età inferiore ai 18 anni varia dall'1,6% al 2,8% con maggior picco di incidenza tra 0 ed 8 anni [45].

In generale, la causa più comune che predispone al manifestarsi dell'impetigine è una minima soluzione di continuo della barriera cutanea, che favorisce l'infezione da parte di stafilococchi e streptococchi; questi batteri spesso colonizzano la cute sana e sono presenti in maggiori concentrazioni in sedi corporee particolari quali narici (20% della popolazione), faringe, cavo ascellare e perineo (20-40% della popolazione); da qui possono facilmente disseminarsi in altre zone corporee anche per auto-inoculazione con le mani [10, 48].

Oltre a qualsiasi forma di traumatismo cutaneo, sono fattori predisponenti per l'impetigine anche il clima caldo-umido (motivo per cui la sua diffusione è maggiore in estate), scadenti condizioni igienico-sanitarie, la promiscuità che caratterizza il nucleo familiare o le comunità infantili, cattive condizioni di salute, presenza di dermatosi preesistenti [35, 63].

L'impetigine è altamente contagiosa per cui il contatto interumano diretto e la condivisione di abiti o biancheria favoriscono l'insorgenza di piccole epidemie a livello familiare o in comunità come asili, scuole, collegi, stabilimenti balneari [35].

Questa è la principale ragione, nonostante la natura spesso autolimitante della patologia, che rende necessaria una diagnosi tempestiva e l'inizio rapido della terapia antibiotica, associata a una stretta osservanza di pratiche igieniche quali il corretto lavaggio delle mani e l'antisepsi.

La facilità di trasmissione per contatto bambino-bambino, porta a ritardare il rientro in contesti comunitari (asilo, scuola, centri estivi) [35] causando problematiche sociali e assenza da lavoro da parte dei genitori.

Caratteristiche cliniche

Usualmente l'impetigine viene distinta in due diverse forme: non bollosa e bollosa.

La distinzione terminologica è puramente accademica, essendo in realtà il termine bollosa non riferibile tanto alla presentazione macroscopica con vescicole quanto al ruolo eziologico di particolari ceppi di *Staphylococcus aureus* maggiormente in grado di dare epidermolisi e quindi lesioni bollose di più grandi dimensioni. In entrambe le forme, infatti, la lesione cutanea elementare è costituita da lesioni vescicolari o bollose [63].

L'impetigine non bollosa, anche chiamata "forma crostosa" o "impetigo contagiosa" è la più comune, andandone a rappresentare l'80% di tutti i casi (Figura 2) [29, 35, 46, 61].

Essa può essere la primaria causa di patologia cutanea, o più spesso la manifestazione di una sovrainfezione ("impetiginizzazione") di una sottostante dermatite: scabbia, pediculosi, herpes, dermatite atopica, eccetera. Essa inizia con lesioni maculo-papulari che evolvono in vescicole a parete molto sottile, che rapidamente si rompono, residuando in erosioni cutanee superficiali a cui seguono lesioni crostose dal caratteristico color miele, le quali una volta cadute non lasciano cicatrici, ma solo temporanee discromie ipocromiche. Le aree cutanee più colpite sono il volto (in particolare il naso e la regione periorale) e le estremità.

Gli agenti eziologici sono sia *Staphylococcus aureus* che *Streptococcus pyogenes* [35, 63].

L'impetigine bollosa (Figura 3) è causata invece solo da alcuni ceppi di *Staphylococcus aureus*. È più comune nei bambini piccoli, al di sotto dei 5 anni. Essa è caratterizzata da elementi bollosi larghi, flaccidi, che si rompono facilmente e si risolvono senza cicatrici;

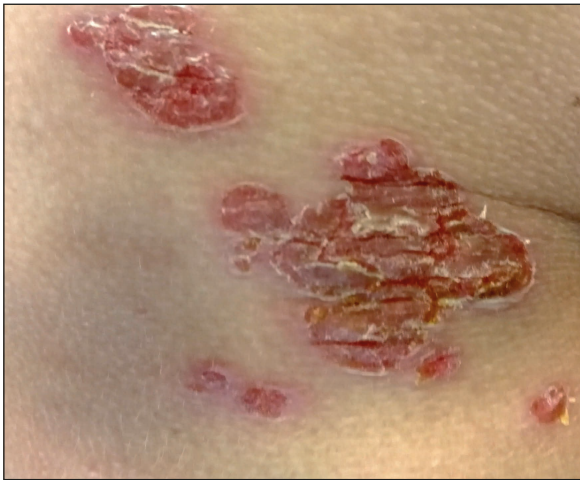

Figure 2 - Impetigine non bollosa: lesioni mieliceriche crostose confluenti. Per gentile concessione Dottor Corrado Occella.

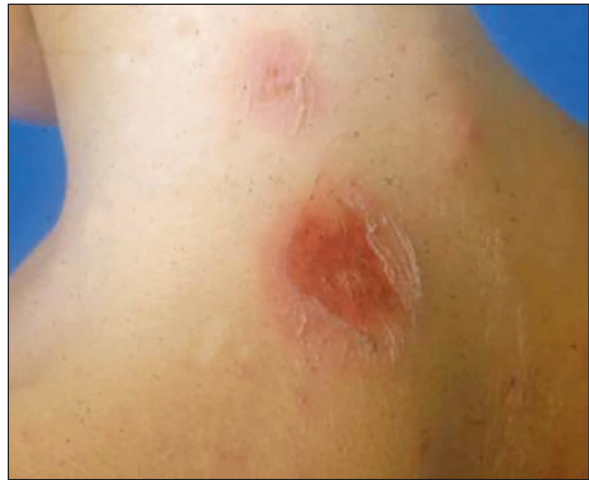

Figure 3 - Impetigine bollosa: bolla in formazione (in alto) e tenue bolla appena erosa con base eritematosa (in basso). Per gentile concessione Dottor Corrado Occella.

si localizza più facilmente sul tronco, cavo ascellare, arti, natiche.

Entrambe le forme, se non trattate, tendono a risolversi in 2-3 settimane. Le caratteristiche differenzianti fra le due forme possono essere schematizzate come in tabella 3, per quanto una diagnosi differenziale basata sull'esame clinico non sia di facile applicazione e non abbia peraltro particolare significatività, se non per il maggior tasso di complicanze mostrato nella forma non bollosa.

La tabella 3 riporta le differenti caratteristiche cliniche ed eziologiche delle 2 forme di impetigine.

L'esame istologico, raramente necessario, evidenzia vescicole subcornee causate da un distacco di strati epidermici superficiali (tipicamente nello strato granuloso) contenenti cocci Gram-positivi, granulociti neutrofili, fibrina. Questo infiltrato infiammatorio è visibile anche nel sottostante strato dermico superficiale.

Nella forma bollosa le cellule epidermiche presentano fenomeni di acantolisi, rendendo molto simile l'aspetto istologico a quello del pemfigo foliaceo (patologia ad origine autoimmune).

La causa del danno agli strati superficia-

Tabella 3 - Caratteristiche differenzianti delle due forme di impetigine: bollosa e non bollosa.

| Caratteristiche | Impetigine bollosa | Impetigine non bollosa |
|-------------------|---|---|
| Cause organiche | <i>Stafilococcus aureus</i> | <i>Stafilococcus aureus</i> e/o <i>Streptococcus pyogenes</i> |
| Età | Neonati e lattanti, ma può colpire a qualsiasi età | Più comune nei bambini in età prescolare e scuola primaria |
| Bolle | Parete spessa. Dura dai 2 ai 3 giorni | Parete sottile e transitoria |
| Base | Eritema lieve o assente Lesioni crostose "traslucide" | Eritematosa Lesioni crostose color miele |
| Estensione | Può estendersi perifericamente con sviluppo centrale (tronco) | Può estendersi perifericamente senza sviluppo centrale |
| Adenite regionale | Rara | Comune |
| Complicazioni | Rare | Cellulite. Glomerulonefrite post-streptococcica |

li dell'epidermide è una tossina esfoliativa prodotta da alcuni ceppi di *Staphylococcus aureus*. Essa agisce come una forbice molecolare specifica per il tipo di desmogleina (Dsg1), proteina che lega le cellule epidermiche in particolare dello strato granuloso, scindendo il legame fra due desmogleine adiacenti e indebolendo la struttura dell'epidermide [71].

La tossina esfoliativa scinde esclusivamente Dsg1, ma non Dsg3, maggiormente presente nelle sottostanti aree epidermiche creando vescicole e bolle epidermiche superficiali, che a risoluzione non lasciano reliquati sia nelle forme di impetigine bollosa localizzate che nella forma sistemica e potenzialmente letale (*staphylococcal scalded-skin syndrome*) [98].

Diagnosi differenziale

La diagnosi differenziale dell'impetigine, considerato il numero di manifestazioni dermatologiche che si presentano con lesioni elementari a tipo vescicolo-pustole, è molto ampia [35] e non si pone solamente con altre

patologie di origine infettiva (vedi le varie entità nosologiche descritte in tabella 4). Da ricordare inoltre che l'impetigine può associarsi a patologie dermatologiche sottostanti. La diagnosi accurata e tempestiva è importante perché alcune dermatiti che si presentano con questi segni cutanei possono anche rivelarsi pericolose per la vita come alcune malattie bollose a patogenesi autoimmune; al contrario, altre sono benigne ed auto-limitanti.

Complicanze

Talvolta l'impetigine può portare ad alcune complicanze (*ectima, cellulite, Staphylococcal scalded-skin syndrome* da *S. aureus*, glomerulonefrite da *S. pyogenes* beta emolitico di gruppo A - SBEGA - febbre reumatica acuta, ecc.) [35, 63].

Ciò accade in primo luogo quando il processo infettivo arriva a coinvolgere strati più profondi di cute e tessuti molli della zona coinvolta a determinare intensi processi flogistici come l'ectima se è interessato il derma, o la

Tabella 4 - Diagnosi differenziale delle eruzioni pustolose neutrofiliche subcornee/intraepidermiche fra le quali rientra l'impetigine.

| Malattia | Caratteristiche |
|--|---|
| Impetigine | Cocchi gram-positivi nella cavità della bolla |
| Candidosi superficiale | Lieviti e pseudoife nello strato corneo |
| Infezione da dermatofiti | Ife ramificate nello strato corneo |
| Follicolite superficiale | Pustola all'orifizio follicolare e infundibolo |
| Penfigo foliaceo | Cellule acantolitiche; DIF, IIF - depositi intercellulari di IgG; anticorpi antidesmogleina-1 |
| Penfigo ad IgA, tipo dermatosi pustolare subcornea | DIF, IIF - depositi intercellulari, anticorpi anti-desmogleina 1 |
| Malattia di Sneddon-Wilkinson (dermatosi pustolosa sub cornea) | Assenza di pustole spongiformi |
| Psoriasi pustolosa | Pustole spongiformi* |
| Pustolosi esantematica generalizzata acuta | Pustole spongiformi; eosinofili* |
| Pustolosi amicrobica delle pieghe | Pustole spongiformi* |
| Melanosi pustolosa neonatale transitoria | Pustole neutrofiliche subcornee/intraepidermiche |
| Acropustolosi dell'infanzia | Pustole neutrofiliche subcornee/intraepidermiche |

*non in tutti i casi.

Diagnosi differenziale di pustole neutrofile subcorneali/intraepidermiche. DIF, immunofluorescenza diretta; IIF immunofluorescenza indiretta. Adattata da [11].

cellulite se viene coinvolto lo strato adiposo sottostante. In questi casi possono residuare significativi esiti discromici e cicatriziali. Si può associare linfadenopatia satellite o segni sistemici di infezione (febbre); raramente setticemie, osteoartriti.

Importanti poi sono le complicanze specifiche per patogeno coinvolto come la "*Staphylococcal scalded-skin syndrome*" da *Staphylococcus aureus* e la glomerulonefrite da *Streptococcus pyogenes* beta emolitico di gruppo A (SBEGA). Quest'ultima è diventata, con il progressivo innalzamento degli standard socio-sanitari, più rara, ma non assente in Italia, ed è comunque un problema rilevante nel bimbo migrante. Pur essendo una complicanza più tipica dopo una faringite da SBEGA, stime epidemiologiche indicano che i casi di glomerulonefrite post-streptococcica derivati da casi di impetigine continuano ad insorgere, rappresentando circa il 5% del totale. In questo caso il periodo di latenza fra l'insorgenza della infezione primaria e la comparsa della complicanza può anche essere più lungo dei 7-21 giorni normalmente descritti in seguito alla infezione delle alte vie respiratorie.

I bambini affetti da glomerulonefrite post-streptococcica avranno un maggior rischio di sviluppare malattia renale cronica in età adulta.

La febbre reumatica acuta, altra complicanza immunomediata nota della infezione da SBEGA, non è solitamente riscontrata dopo una infezione cutanea da SBEGA, anche se ad esempio numerosi casi conseguenti impetigine sono stati riportati in alcune popolazioni, quali gli aborigeni australiani.

Per quanto riguarda lo *Staphylococcus aureus* invece, l'evenienza più temibile è legata al diffondersi di ceppi più difficilmente controllabili dalle comuni terapie come il CA-MRSA. La meticillino-resistenza è una caratteristica esibita sempre più frequentemente anche da ceppi non nosocomiali e/o isolati da manifestazioni di dermatite atopica impetiginizzata.

Lo Stafilococco è in grado in generale di selezionare rapidamente ceppi resistenti a varie terapie e sono ormai di comune segnalazione ceppi resistenti a gentamicina e acido fusidico. Fra gli antibiotici sistemici non è infrequente la mancata sensibilità ai macrolidi. Anche il topico più comunemente utilizzato per la decolonizzazione nasale da MRSA, ovvero la mupirocina, può in realtà indurre la comparsa di resistenze e non risultare più efficace in alcuni trattamenti [5, 8].

Può quindi diventare importante in situazioni selezionate, quali l'insorgenza di complicanze o forme non rispondenti alle terapie tradizionali, effettuare una diagnosi eziologica con tamponi cutanei delle aree affette da impetigine. Questi possono essere eseguiti per l'esame colturale con antibiogramma tradizionale o con metodiche quali test rapidi per individuazione dell'antigene streptococcico di gruppo A o test molecolari per l'individuazione di ceppi meticillino resistenti di stafilococco, sebbene queste ultime metodiche siano poco diffuse e comunemente ancora poco praticate.

■ TERAPIA DELL'IMPETIGINE

Norme igieniche

I pazienti con impetigine devono avere un asciugamano ad uso personale e non dovrebbero grattarsi per non diffondere l'infezione; le lesioni cutanee devono essere mantenute pulite, attraverso la detersione con sapone e/o antisettico due/tre volte al giorno e le croste rimosse delicatamente per evitare fenomeni di sottostante macerazione.

Nella review sistematica Cochrane sull'argomento [45], sebbene l'uso di antisettici topici non risulti supportato da una adeguata mole di dati per validarne l'efficacia (soli due trial sull'argomento), non viene neppure controindicato poiché in questo contesto non ha dimostrato di selezionare germi resistenti.

Bagni a base di soluzioni diluite di ipoclorito di sodio o di clorexidina sono ad esempio stati utilizzati come un approccio valido per ridurre il tasso di colonizzazione cutanea da MRSA su bambini affetti da dermatite atopica e ustionati, riducendo il tasso di impetiginizzazione secondaria delle lesioni [35].

Terapia antibiotica

La terapia antibiotica topica è il trattamento di scelta nella maggior parte dei casi di impetigine quando le lesioni sono limitate [24]. La tabella 5 riassume le caratteristiche degli antibiotici per uso topico utilizzati nella terapia dell'impetigine (4, 9, 13, 42, 43, 52, 56, 58, 85, 88].

Si ricorre invece alla terapia sistemica quando ci sono numerose lesioni ingravescenti e localmente più profonde (ectima, cellulite, linfadenopatie, prossimità a mucosa orale), complicazioni sistemiche o nel caso del coinvolgimento di più persone per ridurre l'estensione del contagio.

La stessa Cochrane di Koning del 2012 analizzando 68 trial randomizzati controllati che comprendevano 26 studi con terapie orali *vs* 24 con terapie topiche, non evidenziava però la superiorità di un approccio sull'altro.

Vari farmaci antibiotici in formulazione topica (crema, pomata o unguento) sono di possibile utilizzo per l'impetigine in pediatria: gentamicina 0,1%, amikacina 5%, clortetraciclina cloridrato 3%, acido fusidico 2%, mupirocina 2% e retapamulina 1%.

Le più comuni opzioni in antibioticoterapia topica in questo settore sono riassunte nella tabella 5.

Ozenoxacina nella terapia della impetigine

I dati raccolti nei diversi studi pre clinici e clinici mostrano che ozenoxacina, un nuovo antibiotico chinolonico non fluorurato sviluppato per l'uso topico, ha una efficace azione battericida nei confronti di vari patogeni responsabili di infezioni cutanee, potendo quindi rappresentare una valida alter-

Tabella 5 - Meccanismo e spettro d'azione degli antibiotici più frequentemente utilizzati topicamente sulla cute.

| | Meccanismo di azione | Spettro d'azione |
|----------------|---|--|
| Ozenoxacina | Alterazione di DNA-girasi e topoisomerasi IV; battericida | Stafilococchi, inclusi ceppi meticillina- e chinolonici-resistenti. <i>S. pyogenes</i> , <i>P. acnes</i> . <i>H. pylori</i> , <i>N. meningitidis</i> e gli anaerobi (incluso <i>C. difficile</i>) |
| Mupirocina | Si lega alla isoleucin-RNA-sintetasi e inibisce la sintesi proteica e dell'RNA | Stafilococchi (incluso MRSA), streptococchi (eccetto <i>S. bovis</i>), Gram-negativi (<i>H. influenzae</i> , <i>N. meningitidis</i> , <i>N. gonorrhoeae</i> , <i>M. catarrhalis</i>) |
| Retapamulina | Inibizione della sintesi proteica per legame ai ribosomi: batteriostatico | <i>S. aureus</i> (incluso MRSA e ceppi resistenti ad ac. fusidico e mupirocina), <i>S. pyogenes</i> |
| Gentamicina | Inibizione della sintesi proteica per legame a subunità 30 S dei ribosomi battericida | Gram-negativi. Stafilococchi. Minore attività vs. Streptococchi, enterococchi e molti anaerobi |
| Acido fusidico | Blocca la traduzione dell'RNA e inibisce la sintesi proteica | Stafilococchi, anaerobi e alcuni Gram-negativi (<i>M. catarrhalis</i> , <i>Neisseria</i> , qualche ceppo di <i>B. fragilis</i>). Scarsa attività vs. <i>S. pyogenes</i> |
| Neomicina* | Si lega ai ribosomi (subunità 30S) e inibisce la sintesi proteica | Stafilococchi, Gram-negativi aerobi. Streptococchi e bacilli Gram-positivi sono resistenti |
| Bacitracina* | Inibisce la sintesi del peptidoglicano; battericida | <i>S. aureus</i> , <i>S. pyogenes</i> , <i>Neisserie</i> , <i>H. influenzae</i> |
| Polimixina B* | Interagisce con il lipopolisaccaride, alterando la membrana cellulare; battericida | <i>Enterobatteri</i> , <i>P. aeruginosa</i> |

*N.B. questi di antibiotici non vengono utilizzati in preparazioni topiche da soli ma in combinazione fra loro o con cortisonici topici per rafforzarne l'efficacia nei confronti di alcune dermatosi ad eziologia mista (sono segnalati alti tassi di resistenza).

nativa per la terapia dell'impetigine in età pediatrica.

Dal punto di vista della efficacia microbiologica, ozenoxacina presenta un profilo che garantisce efficacia nei confronti dei principali patogeni in causa nella eziologia della impetigine, con MIC inferiori o paragonabili a quello delle altre opzioni topiche, come evidenziato da un primo studio microbiologico effettuato su una ampia raccolta di isolati clinici di germi Gram positivi provenienti da 49 centri europei, del Sud Africa e degli Stati Uniti (Tabella 6).

Uno studio analogo è stato ripetuto nel 2014 su una ampia casistica: 1097 ceppi di cocchi Gram positivi comprendenti *S. aureus*, *S. pyogenes*, *S. agalactiae* provenienti da 10 centri europei, dal Sud Africa, Sud America e USA [13]. Questo studio ha mostrato paragonabili sensibilità in vitro ad ozenoxacina, non variate rispetto al possibile evolversi della situazione epidemiologica in termini di eventuale antibiotico-resistenze. Inoltre, rispetto ad altri antibiotici topici comunemente in uso per l'impetigine, ozenoxacina dimostra una rapida azione battericida, come testato in studi microbiologici in vitro (Figura 4) [84].

Studi in modelli murini hanno dimostrato

che ozenoxacina crema all'1% è più efficace di analoghe formulazioni di mupirocina 2% e retapamulina 1% nel ridurre la carica di *S. aureus* in corso di infezioni cutanee sperimentali [78].

Studi clinici hanno dimostrato che ozenoxacina è efficace anche in tempi rapidi (già a partire da 3 giorni di terapia) nell'eradicazione dei ceppi batterici coinvolti nei pazienti con impetigine, riducendo così anche il rischio di diffusione dell'infezione [3, 29].

Uno studio randomizzato di confronto tra ozenoxacina, placebo e retapamulina in pazienti con impetigine, ha infine dimostrato che ozenoxacina è superiore al placebo per quanto riguarda l'efficacia clinica e microbiologica e a retapamulina per quanto riguarda la rapidità di risposta [29].

Il trial clinico più importante eseguito con ozenoxacina è rappresentato da uno studio multicentrico, randomizzato in doppio cieco, che ha coinvolto 27 centri in 5 Paesi (Germania, Romania, Sud Africa, Ucraina, USA) che ha arruolato 465 pazienti di età ≥ 2 anni da marzo 2012 a gennaio 2013 [29]. In questo studio i pazienti sono stati randomizzati in una proporzione di 1:1:1 per ricevere ozenoxacina in crema 1% (n=155), placebo - veicolo

Tabella 6 - MIC₅₀ e MIC₉₀ di ozenoxacin e altri antibiotici disponibili in formulazioni topiche testati su ceppi di cocchi Gram positivi (anni 2009-2010).

| | MIC (mg/l) | OZE | MUP | FUS | RET | ERY | GEN |
|---|-------------------|-------|-------------|------|------|------------|------|
| S. aureus (n=486; all) | MIC ₅₀ | 0,004 | 0,12 | 0,12 | 0,12 | 2 | 0,25 |
| | MIC ₉₀ | 0,25 | 0,25 | 0,25 | 0,25 | ≥ 128 | 1 |
| MSSA (n=247) | MIC ₅₀ | 0,004 | 0,12 | 0,12 | 0,12 | 0,25 | 0,25 |
| | MIC ₉₀ | 0,004 | 0,25 | 0,25 | 0,25 | 64 | 0,5 |
| MRSA (n=239) | MIC ₅₀ | 0,12 | 0,12 | 0,12 | 0,12 | 32 | 0,25 |
| | MIC ₉₀ | 0,25 | 8 | 0,25 | 0,12 | ≥ 128 | 1 |
| S. epidermidis (n= 190; all) | MIC ₅₀ | 0,06 | 0,12 | 0,12 | 0,12 | 0,03 | 8 |
| | MIC ₉₀ | 1 | ≥ 1024 | 4 | 0,12 | 0,06 | 8 |
| Streptococcus pyogenes (n=217; study 1) | MIC ₅₀ | 0,03 | 0,06 | 8 | 0,03 | 16 | 0,06 |
| | MIC ₉₀ | 0,06 | 0,12 | 8 | 0,06 | ≥ 128 | 4 |

Ozenoxacina, confrontata in vitro con altri antibiotici per uso topico, evidenzia un'elevata attività (MIC₅₀ di 0,004 mg/l e MIC₉₀ di 0,25 mg/l) su 486 ceppi di *Staphylococcus aureus* meticillino sensibili e resistenti, 217 ceppi di *Streptococcus pyogenes*, 190 ceppi di *Staphylococcus epidermidis*. Adattata da [13].

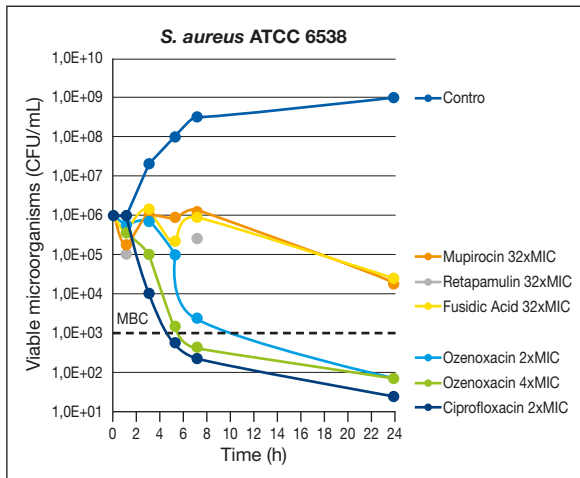


Figure 4 - Effetto battericida di ozenoxacina vs mupirocina, acido fusidico e retapamulina. *Ozenoxacina* è l'unico composto topico che ha dimostrato attività battericida contro i due ceppi studiati. Adattata da [84].

senza principio attivo - (n=156), retapamulina unguento 1% (n=154), applicati 2 volte/die (mattina e sera) per 5 giorni. La retapamulina è stata inclusa per testare la validità interna dello studio, considerando che era l'ultimo farmaco antibiotico topico approvato per l'indicazione impetigine, che aveva seguito l'iter registrativo previsto da FDA. Le visite di follow-up sono state effettuate a 3-4 giorni, al termine del trattamento a 6-7 giorni, a distanza a 10-13 giorni.

Prelievi cutanei per esami colturali e microbiologici dall'area interessata venivano raccolti prima della terapia ed alle successive visite. I pazienti erano affetti da impetigine bollosa o non bollosa, con uno score SIRS (skin infection rating scale) di almeno 8 comprendente un punteggio di pus/essudato di almeno 1 e un'area cutanea interessata totale di 1-100 cm². Per i pazienti di età inferiore ai 12 anni, la superficie totale interessata non poteva superare il 2% della superficie corporea. I pazienti venivano esclusi dall'arruolamento nei casi di un'infezione secondaria della pelle, o qualora fosse necessaria per la situazione clinica anche una terapia sistemica.

I punteggi SIRS totali sono stati calcolati utilizzando una scala di valutazione da 0 a 6 (0 = assente, 1-2 = lieve, 3-4 = moderata, 5-6 = grave) per 7 segni o sintomi (essudato/pus, formazione di croste, eritema/infiemmazione, calor, edema tissutale, prurito e dolore); il punteggio massimo corrispondeva a 42 punti. L'endpoint primario di efficacia era la risposta clinica (successo o fallimento) alla fine del trattamento, con visita al giorno 6-7. Il successo era conseguito con un punteggio SIRS pari a 0 per essudato/pus, croste, termotatto positivo e dolore, e 0 o 1 per eritema/infiemmazione, edema tissutale e prurito. La popolazione interessata all'analisi primaria era la popolazione intention-to-treat-clinica (ITTC), che includeva tutti i pazienti randomizzati. Dei 465 pazienti, 155 sono stati randomizzati a ozenoxacina, 156 a placebo e 154 a retapamulina. L'età media era 16 anni; il 61% dei pazienti aveva un'età compresa tra 2 e <12 anni, e 52 (11%) avevano un'età compresa tra 12 e <18 anni; circa il 60% dei pazienti era di sesso maschile e il 50% era di etnia afro-americana. La maggior parte dei pazienti (67%) provenivano dal Sud Africa e il 6% dagli Stati Uniti. Circa l'80% dei pazienti aveva una diagnosi di impetigine non bollosa. Il numero di pazienti arruolati e trattati affetti da impetigine bollosa non era tale da consentire una significatività statistica dei risultati in questo braccio, motivo per cui nella scheda tecnica di ozenoxacina viene riportata la sola indicazione per impetigine non bollosa. Lo *S. aureus* è stato isolato nel 61% dei pazienti e lo *S. pyogenes* nel 46%. Circa il 50% dei pazienti aveva una singola area interessata all'infezione. Il punteggio SIRS totale medio era 14,7. Nella popolazione ITTC è risultata superiore a placebo con una percentuale di successo clinico del 34,8% vs 19,2% (p=0,003); il successo microbiologico a 3-4 giorni è stato pari a 70,8% con ozenoxacina (p vs retapamulina =0,0087; p vs placebo =0,0001), a 38,2% con placebo, a 56,9% con retapamulina (p vs placebo =0,004).

(Figura 5). A 6-7 giorni le percentuali sono risultate essere: 79,2% con ozenoxacina (p vs ratapamulina = 1.000; p vs placebo <0,0001), a 56,6% con placebo, a 81,7% con retapamulina (p vs placebo <0,0001). La risposta clini-

ca combinata (guarigione clinica + miglioramento clinico) a 3-4 giorni è stato pari a 85,2% con ozenoxacina rispetto a 73,7% con placebo e a 83,1% con retapamulina (Figura 6). Ozenoxacina ha prodotto una clearance micro-

Figure 5 - Risposte microbiologiche nella popolazione batteriologica ITT: ozenoxacina ha determinato il 70,8% di successo microbiologico rispetto al 38,2% del placebo (p<0,0001) già alla prima visita in corso di trattamento (giorno 3-4 di terapia). Ozenoxacina ha prodotto una clearance microbiologica più rapida rispetto a retapamulina con un tasso di successo di 70,8% vs 56,9% (p=0,0087) dopo soli 3-4 giorni di trattamento. Adattata da [29].

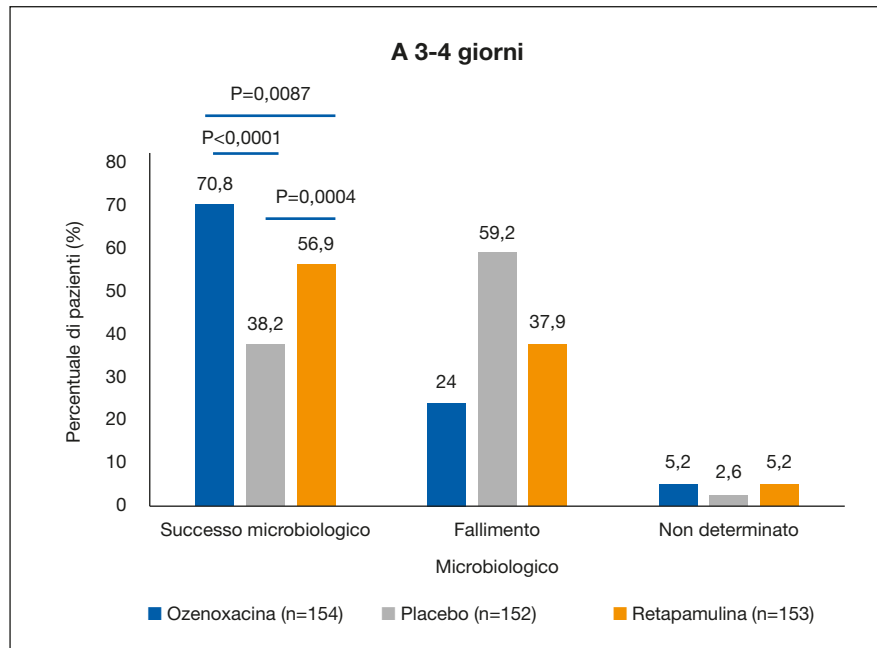


Figura 6 - Risposta clinica combinata (guarigione clinica + miglioramento clinico) valutata tramite assenza di lesioni trattate, miglioramento delle lesioni o riduzione dell'area interessata, tanto da non richiedere ulteriore terapia antimicrobica. Adattata da [29].

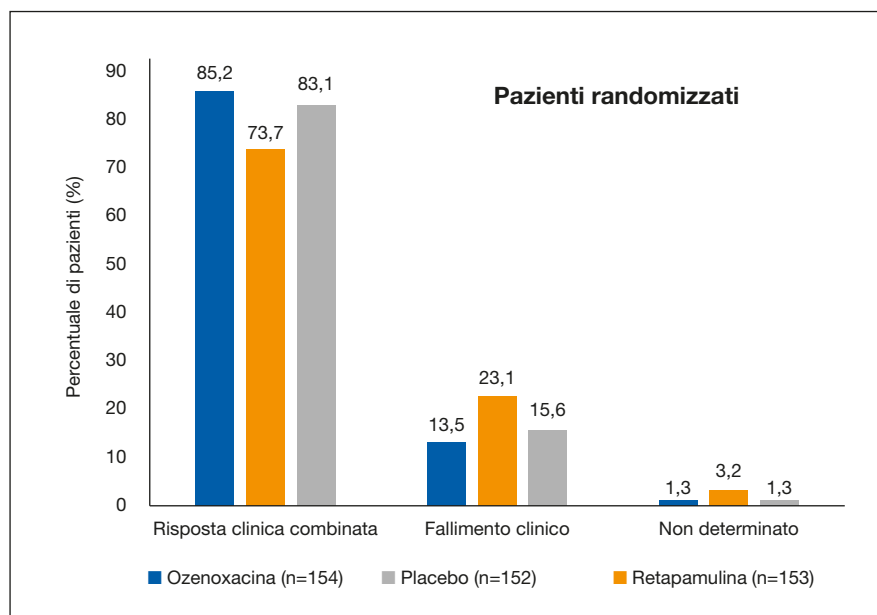


Tabella 7 - Risposta clinica ad ozenoxacina.

| <i>Parametri che hanno aumentato la risposta clinica per l'ozenoxacina vs placebo alla fine della terapia intention-to treat</i> | | | | | |
|--|-----------------------|--------------------|--------------------------------|--------------|----------------|
| <i>Parametro</i> | <i>Ozenoxacin (%)</i> | <i>Placebo (%)</i> | <i>Rapporto di probabilità</i> | <i>95%CI</i> | <i>p-value</i> |
| Impetigine non bollosa | 40,2 | 18,0 | 3,012 | 1,671- 5,428 | <0,001 |
| Da 2 a 4 aree colpite | 45,8 | 18,5 | 3,291 | 1,388-7,801 | 0,006 |
| SIRS punteggio <15 | 43,8 | 28,2 | 1,952 | 1,004 3,798 | 0,041 |
| SIRS punteggio 15-28 | 24,3 | 10,3 | 2,750 | 1,110 6,813 | 0,025 |
| Compliance al trattamento 80-120% | 35,3 | 20,0 | 2,186 | 1,299-3,677 | 0,003 |

SIRS: Scala di valutazione dell'infezione della pelle*.

*SIRS: La gravità dell'impetigine al basale è stata valutata utilizzando la Skin Infection Rating Scale (scala di valutazione delle infezioni cutanee, SIRS): vengono presi in esame sette criteri (essudato/pus, croste, eritema/infiammazione, calore del tessuto, edema tissutale, prurito e dolore) su una scala da 0 a 6, dove 0 = assente, 1-2 = lieve, 3-4 = moderato e 5-6 = grave. Adattata da [29].

biologica più rapida rispetto a retapamulina come mostrato da un tasso di successo del 70,8% vs 56,9% ($p=0,0087$) dopo soli 3-4 giorni di trattamento (Figura 5). Tutti i trattamenti sono risultati ben tollerati dai pazienti.

Nella tabella 7 sono riassunti i principali fattori emersi dall'analisi statistica nello studio come rilevanti nella risposta clinica al farmaco.

Lo schema posologico di ozenoxacina utilizzato nei trials clinici consiste di 2 applicazioni al giorno, per 5 giorni, 10 applicazioni in totale, di una quantità di crema pari alla superficie necessaria a coprire la punta di un dito - ultima falange (fingertip) - corrispondente approssimativamente a 0,5 g, che dovrebbe rappresentare la quantità idonea a trattare una superficie cutanea di circa 100 cm² (pari a circa un palmo della mano di un adulto) [31, 67]. Questo schema favorisce la compliance anche nel soggetto pediatrico. La sua rapidità d'azione previene l'ulteriore diffusione delle lesioni nello stesso soggetto per autoinoculazione o il contagio di altre persone [39, 86]; analogamente riduce il rischio di complicanze ed il più impegnativo utilizzo di antibiotici per via generale. La trascurabilità di assorbimento sistemico e il buon profilo di tollerabilità locale di ozenoxacina sono a supporto dell'utilizzo sicuro per il trattamento topico

dell'impetigine [30-32]. Questo è di particolare rilevanza per infezioni come l'impetigine, che affligge principalmente la popolazione pediatrica [29] e che nel suo agente eziologico principale (*Stafilococcus aureus*) evidenzia sempre più resistenze ad antibiotici topici (mupirocina, acido fusidico) e sistemici (meticillina, ciprofloxacina). Il suo assorbimento cutaneo trascurabile e la capacità di eradicare sia i ceppi batterici sensibili che quelli resistenti semplifica la scelta iniziale della terapia nell'impetigine, anche laddove eventuali resistenze batteriche non sono note all'inizio della terapia [14].

Si può quindi concludere che ozenoxacina rappresenta una valida opzione terapeutica per il trattamento dell'impetigine non bollosa nei pazienti pediatrici di età >6 mesi considerate:

- ottima efficacia e buon profilo di sicurezza (trascurabile assorbimento sistemico e la scarsità di effetti collaterali registrati);
- facilità di applicazione: due volte al dì per il periodo previsto (5 giorni);
- rapidità d'azione che permette al bambino di tornare rapidamente a scuola.

Sono tuttavia necessari ulteriori studi clinici per stabilirne correttamente il ruolo all'interno dell'armamentario terapeutico del l'impetigine in età pediatrica [86].

■ BIBLIOGRAFIA

- [1] Determina AAM/AIC n. 101/2017. Autorizzazione all'immissione in commercio del medicinale per uso umano «Dubine». GU Serie Generale n. 178 dell'1.8.2017 (www.gazzettaufficiale.it/eli/id/2017/08/01/17A05190/sg;jsessionid=AsfTLs7ARZ81pjRc81J2tA_ntc-as1-guri2b).
- [2] Adefurin A, Samms H, Jacqz-Aigrain E, et al. Ciprofloxacin safety in paediatrics: a systematic review. *Arch Dis Child*. 2011; 96: 478-480.
- [3] Albareda N, Rosenberg N, Roth S, et al. Ozenoxacin, a novel, topical antibacterial agent for treatment of adult and pediatric patients with impetigo: phase III clinical trials pooled analysis results. Fall Clinical Dermatology Conference, Las Vegas. 2017.
- [4] Aldred KJ, Kerns RJ, Osheroff N. Mechanism of quinolone action and resistance. *Biochemistry*. 2014; 53: 1565-1574.
- [5] Alsterholm M, Flytström I, Bergbrant IM, Faergemann J. Fusidic acid-resistant *Staphylococcus aureus* in impetigo contagiosa and secondarily infected atopic dermatitis. *Acta Derm Venereol*. 2010; 90: 52-57.
- [6] Appelbaum PC, Bryskier A. Quinolone. Antibiotic and Chemotherapy. Anti-infective agents and their use in therapy. Finch RG, Greenwd D, Nrrby Sr, Whitley RJ. Edinburgh, Saunders-Elsevier. 2010; 306-325.
- [7] Bacci C, Galli L, de Martin M, et al. Fluoroquinolones in children: Update of the literature. *J Chemotherapy*. 2015; 27: 257-265.
- [8] Bangert S, Levy M, Hebert AA. Bacterial resistance and impetigo treatment trends: a review. *Pediatr Dermatol*. 2012; 29: 243-248.
- [9] Bessa GR, Quinto VP, Machado DC, et al. *Staphylococcus aureus* resistance to topical antimicrobials in atopic dermatitis. *An Bras Dermatol*. 2016; 91: 604-610.
- [10] Betsy C, et al. Community-Acquired Methicillin-Resistant *Staphylococcus aureus* in Children With No Identified Predisposing Risk *JAMA*. 1998; 279: 593-598.
- [11] Bolognia JL, Jorizzo JL, Rapini LP. *Dermatology*. Elsevier. 2008.
- [12] Binz J, Adler CK, TSZ Yin S. The risk of musculoskeletal adverse events with fluoroquinolones in children: what is the verdict now? *Clin Pediatr*. 2016; 55: 107-110.
- [13] Canton R, Morrissey I, Vila J. Comparative *in vitro* antibacterial activity of ozenoxacin against Gram-positive clinical isolates. *Future Microbiol*. 2018; 13: 3-19.
- [14] Canton R, Chouinard L, Tarragó C. A review of the antibacterial activity of ozenoxacin. *Future Microbiol*. 2018; 13: 1-2.
- [15] Cross L. The classification and management of skin and soft tissue infections. *Int Emerg Nurs*. 2013; 21: 84-88.
- [16] Deeny SR, Worby CJ, Tosas Auguste O, et al. Impact of mupirocin resistance on the transmission and control of healthcare-associated MRSA. *J Antimicrob Chemother*. 2015; 70: 3366-3378.
- [17] Deshpande LM, Fix AM, Pfaller MA, et al. Emerging elevated mupirocin resistance rates among staphylococcal isolates in the SENTRY Antimicrobial Surveillance Program (2000): correlations of results from disk diffusion, Etest and reference dilution methods. *Diagn Microbiol Infect Dis*. 2002; 42: 283-290.
- [18] Di Martino M, Lallo A, Kirchmayer U, et al. Prevalence of antibiotic prescription in pediatric outpatients in Italy: the role of local health districts and primary care physicians in determining variation. A multilevel design for healthcare decision support. *BMC Public Health*. 2017; 7: 886.
- [19] Dryden MS. Skin and soft tissue infection: microbiology and epidemiology. *Int J Antimicrob Agents*. 2009; 34: S2-S7.
- [20] Esposito, SS, Noviello S, Leone S. Epidemiology and microbiology of skin and soft tissue infections. *Curr Opin Infect Dis*. 2016; 29: 100-115.
- [21] European Medicine Agency (2016). EMA decision of 8 July 2014 on the acceptance of a modification of an agreed paediatric investigation plan for ozenoxacin (EMA-000981-PIP01-10-M04) in accordance with Regulation (EC) No 1901/2006 of the European Parliament and of the Council. http://www.ema.europa.eu/docs/en_GB/document_library/PIP_decision/WC500170793.pdf
- [22] Fitzpatrick's. Color Atlas and Synopsis of Clinical Dermatology. McGraw Hills Education. 2013.
- [23] Gazarian M, Kelly M, McPhee JR, et al. Off-label use of medicines: consensus recommendations for evaluating appropriateness. *Med J Aust*. 2006; 185: 544-548.
- [24] Gelmetti C. Local antibiotics in dermatology. *Dermatol Ther*. 2008; 21: 187-195.
- [25] González Borroto JI, Awori MS. Studies on articular and general toxicity of orally administered ozenoxacin in juvenile rats and dogs. *Future Microbiol*. 2018; 13: 31-40.
- [26] Gonzalez del Castillo J, Isernia V, Candel FJ, Martin-Sanchez FJ. Approach for initial treatment of skin and soft tissue infection. *Clin Infect Dis*. 2015; 60: 169-171.

- [27] Goossens H, Ferech M, Vander Stichele R, Elseviers MEP. Group. Outpatient antibiotic use in Europe and association with resistance: a cross-national database study. *Lancet*. 2005; 365: 579-587.
- [28] Gould IM. Clinical relevance of increasing glycopeptide MICs against *Staphylococcus aureus*. *Int J Antimicrob Agents*. 2008; 31: 1-9.
- [29] Gropper S, Albareda N, Chelius K, et al. Ozenoxacin 1% cream in the treatment of impetigo: a multicenter, randomized, placebo- and retapamulin-controlled clinical trial. *Future Microbiol*. 2014; 9: 1013-1023.
- [30] Gropper S, Albareda N, Santos B, Febbraro S. Skin tissue exposure of once - versus twice-daily topical ozenoxacin 2% cream: a Phase I study in healthy volunteers. *Future Microbiol*. 2014; 9 (Suppl. 8): S17-22.
- [31] Gropper S, Albareda N, Santos B, Febbraro S. Systemic bioavailability, safety and tolerability of topical ozenoxacin in healthy adult volunteers. *Future Microbiol*. 2014; 9 (Suppl. 8): S11-6.
- [32] Gropper S, Cepero AL, Dosik JS, et al. Cumulative irritation, sensitizing potential, phototoxicity and photoallergy of ozenoxacin in healthy adult volunteers. *Future Microbiol*. 2014; 9 (Suppl. 8): S23-31.
- [33] Gropper S, Cepero AL, Santos B, Kruger D. Systemic bioavailability and safety of twice-daily topical ozenoxacin 1% cream in adults and children with impetigo. *Future Microbiol*. 2014; 9 (Suppl. 8): S33-40.
- [34] Gustinetti G, Cangemi G, Bandettini R, Castagnola E. Pharmacokinetic/pharmacodynamic parameters for treatment optimization of infection due to antibiotic resistant bacteria: a summary for practical purposes in children and adults. *J Chemother*. 2018; 30: 65-81.
- [35] Hartman-Adams H, Banvard C, Juckett G. Impetigo: diagnosis and treatment. *Am Fam Physician*. 2014; 90: 229-235.
- [36] Hedrick J. Acute bacterial skin infections in pediatric medicine. Current issues in presentation and treatment. *Pediatr Drugs*. 2003; 5 (Suppl. 1): 35-46.
- [37] Hildebrand H, Kempka G, Schlüter G, et al. Chondrotoxicity of quinolones in vivo and in vitro. *Arch Toxic*. 1993; 167: 411-415.
- [38] Hooper DC, Jacoby GA. Topoisomerase inhibitors: fluoroquinolone mechanisms of action and resistance. *Cold Spring Harb Perspect Med*. 2016.
- [39] Hussar DA, Boardman RC. Bictegravir/emtricitabine/tenofovir alafenamide, Ibalizumab, and Ozenoxacin. *J Am Pharm Assoc* (2003) 2018; 58: 460-463.
- [40] Itani KM, Shorr AF. (FDA Guidance for ABSSSI Trials: Implications for Conducting and Interpreting Clinical Trials. *Clin Infect Dis*. 2014; 58 (S1): S4-S9.
- [41] Jackson MA, Schutze GE. The use of systemic and topical fluoroquinolones. *Pediatrics*. 2016; 138: pii: e20162706. Review.
- [42] Kanayama S, Ikeda F, Okamoto K, et al. In vitro antimicrobial activity of ozenoxacin against methicillin-susceptible *Staphylococcus aureus*, methicillin-resistant *S. aureus* and *Streptococcus pyogenes* isolated from clinical cutaneous specimens in Japan. *J Infect Chemother*. 2016; 22: 720-723.
- [43] Kanayama S, Okamoto K. Bactericidal activity and post-antibiotic effect of ozenoxacin against *Propionibacterium acnes*. *J Infect Chemother*. 2017; 23: 374-380.
- [44] Kohanski MA, DePristo MA, Collins JJ. Sublethal antibiotic treatment leads to multidrug resistance via radical-induced mutagenesis. *Mol Cell*. 2010; F37: 311-320.
- [45] Koning S, van der Sande R, Verhagen AP, et al. Interventions for impetigo. *Cochrane Database Syst Rev*. 2012; 181: CD003261.
- [46] Koning S, van der Wouden JC, Chosidow O, Twynholm M, Singh KP, Scangarella N, et al. Efficacy and safety of retapamulin ointment as treatment of impetigo: randomized double-blind multicentre placebo- controlled trial. *Br J Dermatol*. 2008; 158: 1077-1082.
- [47] Lees EA, Miyajima F, Pirmohamed M, Carroll ED. The role of *Clostridium difficile* in the paediatric and neonatal gut - a narrative review. *Eur J Clin Microbiol Infect Dis*. 2016.
- [48] Liu C, Bayer A, Cosgrove SE, et al. Clinical Practice Guidelines by the Infectious Diseases Society of America for the Treatment of Methicillin-Resistant *Staphylococcus aureus* Infections in Adults and Children. *Clin Infect Dis*. 2011; 52: e18-e55.
- [49] López Cubillos Y, García Castillo M, García Fernández S, et al. Accumulation of ozenoxacin and other quinolones in Gram-positive bacteria. Spanish. *Enf Inf Microbiol Clin* 2018; 36 (SC1): 146. Abst. 0280. Cited www.elsevier.es/fichers/cngres/cngres2018_eimc.pdf
- [50] López Cubillos Y, García-Castillo M, García-Fernández S, et al. Effect of the overexpression of the efflux pumps MepA and NorA from *Staphylococcus aureus* in the resistance to ozenoxacin and other quinolones. 28th ECCMID 2018 Madrid, Spain. P1832. Cited [Internet] in: <http://www.eccmidlive.org/#resources/effect-of-the-overexpression-of-the-efflux-pumps-mepa-and-nora-from-staphylococcus-aureus-in-the-resistance-to-ozenoxacin-and-other-quinolones>. Last accessed May 17, 2018X

- [51] Lopez FA, Lartchenko S. Skin and soft tissue infections. *Infect Dis Clin North Am*. 2006; 20: 759-772.
- [52] Lopez Y, Tato M, Espina P, et al. In vitro activity of ozenoxacin against quinolone-susceptible and quinolone-resistant gram-positive bacteria. *Antimicrob Agents Chemother*. 2013; 57: 6389-6392.
- [53] Modi SR, Collins JJ, Relman DA. Antibiotics and the gut microbiota. *J Clin Invest*. 2014; 124: 4212-4218.
- [54] Mistry RD. Skin and soft tissue infections. *Pediatr Clin N Am* 2013; 60: 1063-1082.
- [55] Moreno-Gamez S, Hill AL, Rosenbloom DI. Imperfect drug penetration leads to spatial monotherapy and rapid evolution of multidrug resistance. *Proc Natl Acad Sci USA*. 2015; 112: E2874-83.
- [56] Morrissey I, Maher K, Tarrag C, Guglietta A. *The spectrum of activity of ozenoxacin (GF-001001-00)* Interscience Conference on Antimicrobial Agents and Chemotherapy. 2009.
- [57] Munoz-Price LS, Pairel L, Schwaber MJ, et al. Clinical epidemiology of the global expansion of *Klebsiella pneumoniae* carbapenemase. *Lancet Infect Dis*. 2013; 13: 785-796.
- [58] Nakajima A, Ikeda F, Kanayama S, et al. Antimicrobial activities of ozenoxacin against isolates of propionibacteria and staphylococci from Japanese patients with acne vulgaris. *J Med Microbiol*. 2016; 65: 745-750.
- [59] O'Donnell JA, Gelone SP, Safdar A. Topical Antibacterials. Mandell, Douglas, and Bennett's Principles and Practice of Infectious Diseases, Eighth Edition. Bennett JE, Dolin R, Blaser, MJ (eds.). Philadelphia: Elsevier Saunders. 2014; 452-462.
- [60] Olofsson SK, Cars O. Optimizing drug exposure to minimize selection of antibiotic resistance. *Clin Infect Dis*. 2007; 45 (Suppl. 2): S129-136.
- [61] Oranje AP, Chosidow O, Sacchidanand S, et al. Topical retapamulin ointment, 1%, versus sodium fusidate ointment, 2%, for impetigo: a randomized, observer-blinded, noninferiority study. *Dermatology*. 2007; 215: 331-340.
- [62] Patel K, Gldman JL. Safety concerns surrounding quinolone use in children. *J Clin Pharmacol*. 2016; 56: 1060-1075.
- [63] Pereira LB. Impetigo-Review. *An Bras Dermatol*. 2014; 89: 293-299.
- [64] Ramakrishnan K, Salinas RC, Agudelo Higuaita NI. Skin and soft tissue infections. *Am Fam Physician*. 2015; 92: 474-483.
- [65] Reyes K, Bardossy AC, Zervos M. Vancomycin-resistant enterococci. Epidemiology, infection prevention and control. *Infect Dis Clin North Am*. 2016; 30: 953-965.
- [66] Robertson DB, Maibach HI. Dermatologic pharmacology. Basic & Clinical Pharmacology. Katzung BG, et al. J. Trevor. New York, McGraw Hill Lange: 2012; 1061-1079.
- [67] Rosen T, Albareda N, Rosenberg N, et al. Efficacy and safety of ozenoxacin cream for treatment of adult and pediatric patients with impetigo: a randomized clinical trial. *JAMA Dermatol*. 2018.
- [68] Russo A, Concia E, Cristini F, et al. Current and future trends in antibiotic therapy of acute bacterial skin and skin-structure infections. *Clin Microbiol Infect*. 2016; 22 (S2): S27-S36.
- [69] Sahu JK, Mishra AK. Ozenoxacin: a novel drug discovery for the treatment of impetigo. *Curr Drug Discov Tech*. 2018; e-pub ahead of print: 0.2174/1570163815666180502165014.
- [70] Santos B, Ortiz J, Gropper S. *In vitro* percutaneous absorption and metabolism of ozenoxacin in excised human skin. *Future Microbiol*. 2014; 9 (Suppl. 8): S3-9.
- [71] Shi D, Higuchi W, Takano T, et al. Bullous impetigo in children infected with methicillin-resistant *Staphylococcus aureus* alone or in combination with methicillin-susceptible *S. aureus*: analysis of genetic characteristics, including assessment of exfoliative toxin gene carriage. *J Clin Microbiol*. 2011; 49: 1972-1974.
- [72] Sommer MO, A. Dantas G. Antibiotics and the resistant microbiome. *Curr Opin Microbiol*. 2011; 14: 556-563.
- [73] Stahlmann R. Safety profile of the quinolones. *J Antimicrob Chemother*. 1990; 26 (Suppl D): 31-44.
- [74] Sommer MOA, Dantas G. Antibiotics and the resistant microbiome. *Curr Opin Microbiol*. 2011; 14: 556-563.
- [75] Stahlmann R. Safety profile of the quinolones. *J Antimicrob Chemother*. 1990; 26 (Suppl. D): 31-44.
- [76] Stahlmann R, Lode HM. Risk associated with therapeutic use of fluoroquinolones. *Expert Opin Drug Saf*. 2013; 12: 499-505.
- [77] Stevens DL, Bisno A, Chambers HF, et al. (Practice guidelines for the diagnosis and management of skin and soft tissue infections: 2014 Update by the Infectious Diseases Society of America. *Clin Infect Dis*. 2014.
- [78] Tarragó C, Esquirol LP, Arañó A, et al. Therapeutic efficacy of ozenoxacin in animal models of dermal infection with *Staphylococcus aureus*. *Future Microbiol*. 2018; 13: 21-30.
- [79] Tiwari AK, Lai R. Study to evaluate the role of severity stratification of skin and soft tissue infections (SSTIs) in formulating treatment strategies and

- predicting poor prognostic factors. *Int J Surg*. 2014; 12: 125-133.
- [80] Torkildsen G, Proksch JW, Shapiro A, et al. Concentrations of besifloxacin, gatifloxacin, and moxifloxacin in human conjunctiva after topical ocular administration. *Clin Ophthalmol*. 2010; 4: 331-341.
- [81] Török ME. Skin and soft tissue infections. *Medicine*. 2013; 41: 709-715.
- [82] US Food and Drug Administration, Center for Drug Evaluation and Research Guidance for Industry. Acute Bacterial Skin and Skin Structure Infections: Developing Drugs for Treatment, 2010 Draft Guidance [monograph].
Clinical/antimicrobial revision 1. Available at: <http://www.fda.gov/downloads/Drugs/.../Guidances/ucm071185.pdf>
- [83] Uspal N, Agrawal D. Diagnosis and management of skin and soft tissue infections in children. *Pediatr Emerg Med Pract*. 2008; 5: 1-28.
- [84] Vidal J, Vila Estapé J, Cantón Moren R, et al. Bactericidal effect of ozenoxacin in comparison with mupirocin, fusidic acid and retapamulin. Spanish. *Enf Inf Microbiol Clin*. 2018; 36 (SC1): 146. Abst. 0281. Cited [internet]: http://www.elsevier.es/fichers/cngress/cngres2018_eimc.pdf
- [85] Williamson DA, Carter GP, Howden BP. Current and emerging topical antibacterials and antiseptics: agents, actin, and resistance patterns. *Clin Microbiol Rev*. 2017; 30: 827-860.
- [86] Wren C, Bell E, Eiland LS. Ozenoxacin: A Novel Topical Quinolone for Impetigo. *Ann Pharmacother*. 2018; 1060028018786510.
- [87] Garcia-Castill M, Garcia-Fernandez S, Gargallo-Vila D, Zsolt I, R. Cantn Mren. Effect of the over-expression of the efflux pumps MepA and NrA from *Staphylococcus aureus* in the resistance to ozenoxacin and other quinolones. European Congress of Clinical Microbiology and Infectious Diseases, Madrid. 2018.
- [88] Yang LP, Keam SJ. Spotlight on retapamulin in impetigo and other uncomplicated superficial skin infections. *Am J Clin Dermatol*. 2008; 9: 411-413.
- [89] Yeoh DK, Bowen AC, Carapetis JR. Impetigo and scabies - Disease burden and modern treatment strategies. *J Infect*. 2016; 5; (72 Suppl.): S61-67.
- [90] Zhang L, Huang Y, Zhou Y, Buckley T, Wang HH. Antibiotic administration routes significantly influence the levels of antibiotic resistance in gut microbiota. *Antimicrob Agents Chemother*. 2013; 57: 3659-3666.
- [91] Corey GR, Stryjewski ME. New rules for clinical trials of patients with acute bacterial skin and skin-structure infections: do not let the perfect be the enemy of the good. *Clin Infect Dis*. 2011; 52 (Suppl. 7): S469-476.
- [92] Korpela K, Salonen A, Virta LJ, Kekkonen RA, de Vos WM. Association of Early-Life Antibiotic Use and Protective Effects of Breastfeeding: Role of the Intestinal Microbiota. *JAMA Pediatr*. 2016; 170: 750-757.
- [93] Jernberg C, Löfmark S, Edlund C, Jansson JK. Long-term impacts of antibiotic exposure on the human intestinal microbiota. *Microbiology*. 2010; 156: 3216-3223.
- [94] Boucher HW, Corey GR. Epidemiology of methicillin-resistant *Staphylococcus aureus*. *Clin Infect Dis*. 2008; 46 (Suppl. 5): S344-349.
- [95] Yamakawa T, Mitsuyama J, Hayashi K. In vitro and in vivo antibacterial activity of T-3912, a novel non-fluorinated topical quinolone. *J Antimicrob Chemother*. 2002; 49: 455-465.
- [96] López Y, Tato M, Espinal P, Garcia-Alonso F, Gargallo-Viola D, Cantón R, Vila J. In vitro selection of mutants resistant to ozenoxacin compared with levofloxacin and ciprofloxacin in Gram-positive cocci. *J Antimicrob Chemother*. 2015; 70: 57-61.
- [97] www.accessdata.fda.gov/drugsatfda_docs/nda/2017/208945Orig1s000TOC.cfm
- [98] Gemmell CG. Staphylococcal scalded skin syndrome. *J Med Microbiol*. 1995; 43: 318-327.
- [99] http://www.ema.europa.eu/ema/index.jsp?curl=pages/medicines/pips/EMEA-000981-PIP01-10-M04/pip_000659.jsp&mid=WC0b01ac058001d129

